

УТВЕРЖДАЮ

Президент Союза педиатров России
академик РАН, д.м.н.,
заведующая кафедрой
факультетской педиатрии ФГАОУ
ВО РНИМУ им. Н.И. Пирогова
Минздрава России



Л.С.Намазова-Баранова

УТВЕРЖДАЮ

Президент Межрегиональной
ассоциации по клинической
микробиологии и антимикробной
химиотерапии (МАКМАХ)
чл.-корр. РАН, д.м.н.,
ректор ФГБОУ ВО «Смоленский
государственный медицинский
университет» Минздрава России



Р.С.Козлов

УТВЕРЖДАЮ

Президент
Национальной медицинской
ассоциации
оториноларингологов, академик РАН,
д.м.н.,
профессор кафедры
оториноларингологии ФГБОУ ВО
«Северо-Западный государственный
медицинский Университет им.
И.И. Мечникова» Минздрава России



Ю.К. Янов

Клинические рекомендации

Наружный отит

Кодирование по Международной статистической классификации
болезней и проблем, связанных со здоровьем: **H60.0, H60.1, H60.2, H
60.3, H60.5, H60.8, H60.9, H61.0, H61.8, H61.9, H62.0, H62.1, H62.2,
H62.3, H62.4, H62.8**

Возрастная группа: Дети

Год утверждения: **2021**

Разработчик клинической рекомендации:

- Союз педиатров России
- Национальная медицинская ассоциация оториноларингологов
- Межрегиональная ассоциация по клинической микробиологии и антимикробной химиотерапии (МАКМАХ)

Оглавление

1. Краткая информация по заболеванию или состоянию (группе заболеваний или состояний)	6
1.1 Определение заболевания или состояния (группы заболеваний или состояний)	6
1.2 Этиология и патогенез заболевания или состояния (группы заболеваний или состояний)	6
1.3 Эпидемиология заболевания или состояния (группы заболеваний или состояний)	7
1.4 Особенности кодирования заболевания или состояния (группы заболеваний или состояний) по Международной статистической классификации болезней и проблем, связанных со здоровьем	8
1.5 Классификация заболевания или состояния (группы заболеваний или состояний)	8
1.6 Клиническая картина заболевания или состояния (группы заболеваний или состояний)	9
2. Диагностика заболевания или состояния (группы заболеваний или состояний), медицинские показания и противопоказания к применению методов диагностики	13
2.1 Жалобы и анамнез	13
2.2 Физикальное обследование	14
2.3 Лабораторные диагностические исследования	14
2.4 Инструментальные диагностические исследования	15
2.5 Иные диагностические исследования	16
2.5.1 Дифференциальная диагностика	16
3. Лечение, включая медикаментозную и немедикаментозную терапию, диетотерапию, обезболивание, медицинские показания и противопоказания к применению методов лечения	18
3.1 Консервативное лечение	18
3.2 Хирургическое лечение	23
3.3 Иное лечение	23
4. Медицинская реабилитация и санаторно-курортное лечение, медицинские показания и противопоказания к применению методов медицинской реабилитации, в том числе основанных на использовании природных лечебных факторов	23
5. Профилактика и диспансерное наблюдение, медицинские показания и противопоказания к применению методов профилактики	24
5.1 Профилактика	24
5.2 Диспансерное наблюдение	24
6. Организация оказания медицинской помощи	24
6.1 Осложнения	25
7. Дополнительная информация (в том числе факторы, влияющие на исход заболевания или состояния)	25
7.1 Исходы и прогноз	25
Критерии оценки качества медицинской помощи	25
Список литературы	27
Приложение А1. Состав рабочей группы по разработке и пересмотру клинических рекомендаций	31
Приложение А2. Методология разработки клинических рекомендаций	33
Приложение А3. Справочные материалы, включая соответствие показаний к применению и противопоказаний, способов применения и доз лекарственных препаратов, инструкции по применению лекарственного	37

Приложение Б. Алгоритм действия врача	39
Приложение В. Информация для пациентов	40
Приложение Г1 - ГN. Шкалы оценки, вопросники и другие оценочные инструменты состояния пациента, приведенные в клинических рекомендациях	41

Список сокращений

ЗНО – Злокачественный (некротизирующий) наружный отит

НСП - наружный слуховой проход

НО – наружный отит

Термины и определения

Наружный отит (НО) – это воспаление ушной раковины, наружного слухового прохода и эпидермального слоя барабанной перепонки.

1. Краткая информация по заболеванию или состоянию (группе заболеваний или состояний)

1.1 Определение заболевания или состояния (группы заболеваний или состояний)

Наружный отит (НО) – это воспаление ушной раковины, наружного слухового прохода и эпидермального слоя барабанной перепонки.

1.2 Этиология и патогенез заболевания или состояния (группы заболеваний или состояний)

Развитию воспалительного процесса в наружном ухе предшествует нарушение целостности кожного покрова, которое может быть вызвано многими причинами - травматическими повреждениями, длительным пребыванием во влажной среде, изменениями кожи на фоне нарушения обмена веществ, сахарного диабета, различных дерматитов, экзематозных процессов. Предрасполагают к возникновению наружного отита анатомические особенности строения - узкие наружные слуховые проходы, наличие экзостозов, а также ношение слухового аппарата, наушников, попадание воды в уши, недостаточность образования, изменение состава ушной серы, нарушение местного и общего иммунного статуса, лучевое воздействие [1,2,3,4,5,6,7,8].

В норме наружный слуховой проход (НСП) колонизирован различными микроорганизмами, 90% из которых являются грамположительными бактериями.

По данным литературы воспалительные заболевания наружного уха в 60 - 98% имеют бактериальную природу.

К наиболее распространенным бактериальным патогенам оказывающим влияние на возникновение воспалительного процесса наружного уха у детей относят: *P. aeruginosa*, *S. aureus*, *P. vulgaris* и *E. coli*. [9] Лидирующие позиции среди перечисленных патогенов занимает синегнойная палочка и золотистый стафилококк. При этом, частота выделения штамма *Pseudomonas aeruginosa* может достигать от 20 до 60%, а штамма *Staphylococcus aureus* от 10 до 70% [10, 11]. Частота встречаемости анаэробных штаммов составляет 4-25 % [12]. Смешанная флора встречается в одной трети случаев [14,15].

Среди возбудителей наружного отита немаловажное значение играет грибковая инфекция. Эпидемиологические данные по распространенности грибкового наружного отита среди детского населения неоднородны и значительно отличаются в различных климатических зонах. Ряд исследований подтверждает значительно более высокую заболеваемость в странах с тропическим и субтропическим климатом. К наиболее важным

патогенетическим факторам, влияющим на развитие микотического процесса наружного уха, относятся наличие в анамнезе травматического повреждения кожи, нарушение обмена веществ и гормонального баланса, иммунодефицитные состояния, длительное применение антибиотиков и глюкокортикостероидов.

Грибковый наружный отит у детей не является редкой патологией. По данным отечественных исследований доля грибкового поражения наружного слухового прохода среди патологии наружного уха у детей в России составляет до 26,4% [16].

Современный анализ данных об этиологии наружного грибкового отита у детей показывает, что основными возбудителями данного заболевания являются плесневые грибы рода *Aspergillus*, *Penicillium*, а также дрожжеподобные грибы рода *Candida*. [12, 16, 17, 18, 19]

При наличии клинических проявлений грибкового поражения наружного слухового прохода в микробиологических исследованиях нередко выделяют грибково-бактериальные ассоциации. Синегнойная палочка, стрептококковая и стафилококковая микрофлора являются наиболее частыми патогенами при микст-инфекции [19].

1.3 Эпидемиология заболевания или состояния (группы заболеваний или состояний)

Наружный отит (НО) может наблюдаться во всех возрастных группах. По данным популяции в США – наружный отит встречается с частотой 1:123, чуть менее половины случаев приходится на детей 5-14 лет. Приблизительная вероятность развития наружного отита на протяжении жизни – 10% [20].

Способствуют росту данной патологии нерациональное лечение острой воспалительной патологии (избыточное применение антибактериальных препаратов), нарастание уровня резистентности флоры, увеличение числа лиц с нарушениями обмена веществ, иммунного статуса, в том числе и аллергопатологии, несвоевременное обращение к врачу-оториноларингологу и другие причины, в том числе, ношение наушников, берушей, слуховых аппаратов [16,21].

НО чаще встречается летом по сравнению с зимними месяцами [21,22]. Это может быть связано с повышенной влажностью окружающей среды и плаванием детей в реках, прудах, бассейнах, море. Известно, что заболевание наиболее распространено среди пловцов и дайверов, а также чаще всего наблюдается в странах с влажным и жарким климатом.

1.4 Особенности кодирования заболевания или состояния (группы заболеваний или состояний) по Международной статистической классификации болезней и проблем, связанных со здоровьем

Наружный отит (Н60); Другие болезни наружного уха (Н61); Поражения наружного уха при болезнях, классифицированных в других рубриках (Н62):

Н60.0 – Абсцесс наружного уха;

Н60.1 – Целлюлит наружного уха;

Н60.2 – Злокачественный наружный отит;

Н60.3 – Другие инфекционные наружные отиты;

Н60.5 – Острый наружный отит неинфекционный;

Н60.8 – Другие наружные отиты;

Н60.9 – Наружный отит неуточненный;

Н61.0 – Перихондрит наружного уха;

Н61.8 – Другие уточненные болезни наружного уха;

Н61.9 – Болезни наружного уха неуточненные;

Н62.0 – Наружный отит при бактериальных болезнях, классифицированных в других рубриках;

Н62.1 – Наружный отит при вирусных болезнях, классифицированных в других рубриках;

Н62.2 – Наружный отит при микозах;

Н62.3 – Наружный отит при других инфекционных и паразитарных болезнях, классифицированных в других рубриках;

Н62.4 – Наружный отит при других болезнях, классифицированных в других рубриках;

Н62.8 – Другие поражения наружного уха при болезнях, классифицированных в других рубриках.

1.5 Классификация заболевания или состояния (группы заболеваний или состояний)

Различные формы наружного отита отличаются по этиологии, патогенезу, клиническим проявлениям и длительности течения.

Наиболее часто в оториноларингологии выделяют острую (до 6 недель) и хроническую (при сохранении симптомов наружного отита более 3 месяцев или при наличии более 4 эпизодов наружного отита в год) формы наружного отита [8].

Среди нозологических форм НО различают: диффузный наружный отит, ограниченный наружный отит (фурункул, абсцесс), экзема и дерматит, рожистое воспаление, перихондрит, герпетическое поражение, грибковый наружный отит, злокачественный наружный отит.

К наиболее тяжелой форме заболевания наружного уха относится злокачественный наружный отит. Для данной формы воспаления характерными особенностями являются: быстрое прогрессирующее течение с распространением патологического процесса не только на ушную раковину и слуховой проход, но и за пределы структур наружного уха.

1.6 Клиническая картина заболевания или состояния (группы заболеваний или состояний)

Разлитое (диффузное) воспаление наружного слухового прохода.

По клиническому течению различают острую и хроническую форму заболевания.

Для острой формы воспаления характерны следующие отоскопические признаки:

- Отек и гиперемия кожи наружного слухового прохода, выделения вязкого секрета;
- Барабанная перепонка может быть необозрима из-за выраженного отека **кожи** стенок слухового прохода как в хрящевом, так и костном отделе;
- Накопление детрита в наружном слуховом проходе;

К общим и местным симптомам относят:

- Болезненность в области наружного слухового прохода, которая усиливается при тракции (оттягивании) ушной раковины, или при надавливании на козелок;
- Возможно повышение температуры тела до фебрильных цифр
- Болезненность и ограничение движения в области височно-нижнечелюстного сустава (при открывании рта);
- Увеличение ретроаурикулярных лимфатических узлов и их болезненность (напоминает картину острого мастоидита «псевдомастоидит»).
- Для фазы хронического воспаления наиболее характерны следующие отоскопические признаки:
 - Утолщение кожного покрова вследствие инфильтрации или фиброза, явления миригита.

*Снижение слуха по кондуктивному типу выявляется при значительном сужении просвета наружного слухового прохода или его обтурации патологическим отделяемым.

Ограниченный наружный отит (фурункул)

Отоскопические признаки фурункула слухового прохода:

- Сужение просвета слухового прохода за счет очерченного конусовидного или округлого возвышения с локальной гиперемией кожи.
- Для стадии инфильтрации характерно локальное уплотнение кожи слухового прохода (1-3 сутки заболевания), для стадии абсцедирования характерны более выраженные местные признаки воспаления с визуализацией просвечивающей через кожу гнойной головки.
- При самопроизвольном вскрытии фурункула определяется кратерообразное углубление в области возвышения на стенке слухового прохода с наличием гнойного отделяемого.

К общим и местным симптомам относят:

- Боль в ухе, которая усиливается при тракции (оттягивание) ушной раковины, или при надавливании на козелок;
- Иррадиация боли с локализацией в зубы, глаз, шею, околоушное пространство, глотку.
- Возможное распространение инфильтрация кожи наружного слухового прохода на окружающие мягкие ткани, сосцевидный отросток и веки.
- При локализации фурункула на задней стенке слухового прохода возможно появления кашля и рвоты (в следствии раздражения веток блуждающего нерва) [24].
- Воспаление околоушной железы, при локализации фурункула на передней или нижней стенки слухового прохода.
- Увеличение, уплотнение и болезненность при пальпации регионарных лимфатических узлов.
- Возможно повышение температуры тела до фебрильных цифр.
- Снижение слуха по кондуктивному типу выявляется при значительном сужении наружного слухового прохода.

Экзема и дерматиты наружного уха

Отоскопические признаки острой формы экземы:

- Гиперемия, инфильтрация кожи ушной раковины и наружного слухового прохода.
- Везикулезно-пустулезная сыпь на эритематозном, отечном основании, мокнущии.

Наличие корок серо-желтого цвета.

- К общим и местным симптомам относят:
- Выраженные локальные явления зуда на стороне пораженного уха

* Присоединение вторичной инфекции является причиной развития ограниченного или диффузного наружного отита.

Для хронической формы экземы наружного уха характерно распространение процесса вглубь кожного покрова. Клинические проявления менее выраженные. Основными проявлениями хронической формы экземы является: зуд, утолщение кожи, шелушение, трещины, мокнутий.

Рожистое воспаление наружного уха

К общим и местным симптомам относят:

- Выраженная гиперемия и припухлость кожи ушной раковины (включая мочку уха), распространение воспаления за пределы ушной раковины с линией демаркации.
- Жжение и резкая болезненность при пальпации.
- Симптомы общей интоксикации (озноб, головная боль), повышение температуры тела до 39-40 С.

Наличие везикул с серозным содержимым при буллезной форме.

Перихондрит ушной раковины

К общим и местным симптомам относят:

- Выраженная боль в области ушной раковины (не затрагивает мочку уха), с возможной иррадиацией в голову или шею.
- Отек и гиперемия ушной раковины, сглаженность контуров (воспалительный процесс не затрагивает мочку уха).
- Выраженная болезненность ушной раковины при пальпации.
- При прогрессировании заболевания образуется гнойный экссудат между надхрящницей и хрящом ушной раковин, появляется флюктуация.
- Симптомы общей интоксикации.

* При позднем обращении формируется расплавление хряща, отторжение некротизированной ткани, образование свищевых ходов, что в последствии приводит к рубцовой деформации ушной раковины.

Герпетическое поражение наружного уха

К общим и местным симптомам относят:

- Множественные везикулярные элементы, группирующиеся в области ушной раковины, наружного слухового прохода, с возможной локализацией на барабанной перепонке. После самостоятельного вскрытия везикул образуются корочки.
- Резкая боль в ухе, покалывание, зуд.
- Возможны симптомы общей интоксикации
- При тяжелых случаях заболевания возможны нарушения слуха (нейросенсорная тугоухость), равновесия, параличи лицевого и тройничного нерва.

Грибковое поражение наружного уха

Клинические проявления поражения слухового прохода во многом зависят от рода и вида гриба возбудителя

– Для детей грудного и ясельного возраста, характерными клиническими проявлениями наружного грибкового отита являются: беспокойство, маятникообразные движения головы, а также расчесы кожи в области ушных раковин.

– Дети старшего возраста могут предъявлять жалобы на жидкие выделения из уха (при кандидозе), образование корочек, зуда, боли, ощущение заложенности и снижение слуха. Проявления жалоб на снижение слуха или заложенность уха, обусловлены нарушением звукопроведения в результате инфильтрации стенок наружного слухового прохода, а также наличия патологического грибкового отделяемого в просвете слухового прохода. В редких случаях у детей могут быть жалобы на головную боль, повышение температуры тела, повышенную чувствительность ушной раковины и заушной области.

– При микозе вызванном кандидозными штаммами, в воспалительный процесс может включается кожа ушных раковин и околоушная область. Для кандидозного поражения наружного уха характерно: гиперемия, инфильтрация и мацерация кожи наружного слухового прохода, гиперемия барабанной перепонки. Выделения на стенках слухового прохода менее густые, в отличие от воспаления вызванного плесневыми грибами. Цвет отделяемого имеет беловатый оттенок. При распространении воспаления на ушную раковину определяется гиперемия кожи с эрозиями, возможны грануляции и чешуйки, налеты на коже ушной раковины беловатые, легко снимающиеся. Вовлечение в воспалительный процесс ушной раковины может стать причиной возникновения хондроперихондрита с последующей деформацией ушной раковины.

– При наружном отите вызванном плесневыми грибами рода *Aspergillus*, клиническая картина носит специфический характер. В просвете слухового прохода определяются казеозно-некротические массы, инфильтрация кожи наружного слухового прохода более выражена в костном отделе, возможны явления мирингита. Наложения на стенках слухового прохода беловато-серые с черными вкраплениями напоминающие «молотый перец». При поражении слухового прохода грибами *Aspergillus glaucus*, патологическое отделяемое имеет специфический зеленоватый оттенок.

– При поражении наружного уха плесневыми грибами рода *Penicillium*, клинические проявления также специфичны. Цвет отделяемого имеет желтоватый оттенок, в ряде случаев напоминает ушную серу. Кожа слухового прохода инфильтрирована, патологическое отделяемое определяется на всем протяжении слухового прохода. Дополнительными элементами на коже слухового прохода могут быть сухие корочки и пленки.

– Для геотрихозного воспаления слухового прохода вызванного штаммом (*Geotrichum capitatum*), характерными клиническими проявлениями являются: выраженная инфильтрация кожи наружного слухового прохода, явления мирингита. В просвете слухового прохода определяются плотные «замазкообразные» серовато-желтые грибковые массы. Патологическое отделяемое определяется на всем протяжении слухового прохода.

Злокачественный (некротизирующий) наружный отит довольно редко встречается в педиатрии, но может наблюдаться у пациентов с иммунодефицитом (в т.ч., у детей с лейкозами после трансплантации костного мозга). При данном заболевании, как правило, отмечаются более интенсивная боль в ухе, головная боль на стороне пораженного уха, системные признаки (интоксикация или лихорадка) и, возможно, болезненность височной кости или паралич лицевого нерва. Грануляционная ткань в костно-хрящевом соединении дна наружного слухового прохода является классическим симптомом ЗНО. Инфекция распространяется по межтканевым щелям хрящевой части наружного слухового прохода к основанию черепа, способствуя возникновению остеомиелита височной кости [8,25].

2. Диагностика заболевания или состояния (группы заболеваний или состояний), медицинские показания и противопоказания к применению методов диагностики

Диагностика наружного отита основывается на данных анамнеза, физикального осмотра, включая отоскопию (см. разделы «Клиническая картина», «Жалобы и анамнез», «Физикальное обследование»).

Другие методы обследования необходимы для выбора тактики лечения и/или диагностики осложнений, а также динамического контроля.

2.1 Жалобы и анамнез

Наиболее распространенными симптомами НО являются:

- боль в ухе (может усиливаться при пальпации и жевании).

- зуд в НСП
- выделения из уха
- снижение слуха

Системные проявления;

- лихорадка (в подавляющем большинстве случаев субфебрильная температура тела);
- ухудшение самочувствия (явления инфекционного токсикоза).

2.2 Физикальное обследование

При осмотре необходимо обращать внимание на чувствительность или болезненность при нажатии на козелок и при оттягивании ушной раковины для осмотра наружного слухового прохода, а также на состояние кожных покровов.

- Рекомендовано проведение Осмотра органа слуха (отоскопии) всем пациентам с подозрением на наружный отит с диагностической целью [21, 26].

Уровень убедительности рекомендаций С (уровень достоверности доказательств 5)

Комментарии: Как в диагностике, так и в дифференциальной диагностике отоскопия имеет решающее значение. При отоскопии НСП гиперемирован, как правило, сужен за счет отека мягких тканей.

Барабанная перепонка может быть обозрима лишь частично из-за отека НСП. Тем не менее, возможно увидеть умеренную гиперемию барабанной перепонки. При отоневмоскопии барабанная перепонка подвижна.

2.3 Лабораторные диагностические исследования

- Рекомендовано проведение микробиологического исследования отделяемого из уха (получение отделяемого из наружного слухового прохода, микробиологическое (культуральное) исследование гнойного отделяемого на аэробные и факультативно-анаэробные микроорганизмы, определение чувствительности микроорганизмов к антимикробным химиотерапевтическим препаратам диско-диффузионным методом, определение чувствительности микроорганизмов к антимикробным химиотерапевтическим препаратам методом градиентной диффузии, определение чувствительности микроорганизмов к антимикробным химиотерапевтическим препаратам методом разведений, определение чувствительности микроорганизмов к антимикробным химиотерапевтическим препаратам с использованием автоматических анализаторов, определение чувствительности микроорганизмов к антимикробным химиотерапевтическим препаратам методом пограничных концентраций; Микроскопическое исследование отделяемого из ушей на

грибы, Микробиологическое (культуральное) исследование отделяемого из ушей на дрожжевые грибы, Микробиологическое (культуральное) исследование отделяемого из ушей на мицелиальные грибы Микроскопическое исследование соскоба с кожи на грибы (дрожжевые, плесневые, дерматомицеты), Микробиологическое (культуральное) исследование раневого отделяемого на грибы (дрожжевые, мицелиальные)), пациентам с тяжелым течением наружного отита до начала терапии, пациентам с рецидивирующим и хроническим наружным отитом, пациентам с иммунодефицитом (например, при терапии иммунодепрессантами, при синдроме приобретенного иммунодефицита на фоне ВИЧ-инфекции, получающим химио- или лучевую терапию и др.), при инфекциях у пациентов после операции на ухе и у пациентов, которые не отвечают на начальную терапию [21, 27].

Уровень убедительности рекомендаций С (уровень достоверности доказательств 5)

Комментарии: *Условия забора материала для бактериологического исследования:*

- до начала антимикробной терапии;
- под зрительным контролем; материал получают из просвета или со стенок наружного слухового прохода тонким зондом, не контактируя с дистальными отделами наружного уха.

Выбор метода определения чувствительности микроорганизмов к противомикробным препаратам проводится в соответствии с принятой практикой.

- Не рекомендовано рутинное проведение лабораторных исследований детям с наружным отитом в связи с тем, что лабораторные исследования, подтверждающие данный диагноз отсутствуют [21, 28].

Уровень убедительности рекомендаций С (уровень достоверности доказательств 5)

Комментарий: *общий (клинический) анализ крови развернутый следует проводить всем госпитализированным пациентам с целью оценки воспалительного процесса.*

2.4 Инструментальные диагностические исследования

- Рекомендовано проведение Рентгенографии височной кости или компьютерной томографии височных костей и/или компьютерной томографии височной кости с внутривенным болюсным контрастированием при подозрении на злокачественный наружный отит или деструктивные процессы [21, 29].

Уровень убедительности рекомендаций С (уровень достоверности доказательств 5)

Комментарии: *деструктивные изменения височной кости и основания черепа (за исключением злокачественного наружного отита) не характерны.*

- При подозрении на распространение воспалительного процесса на окружающие мягкие ткани для дополнительного уточнения диагноза, распространенности воспаления и определения тактики лечения рекомендовано рассмотреть назначение магнитно-резонансной томографии височных костей, магнитно-резонансной томографии основания черепа [21,29].

Уровень убедительности рекомендаций С (уровень достоверности доказательств 5)

2.5 Иные диагностические исследования

2.5.1 Дифференциальная диагностика

- Рекомендовано при поражении наружного уха на фоне системных, в том числе инфекционных, заболеваний, проведение консультации специалиста по данному профилю и дополнительное обследование в соответствии с клиническими рекомендациями [21,27].

Уровень убедительности рекомендаций С (уровень достоверности доказательств 5)

Комментарии: *например, врача-детского онколога, врача-инфекциониста, врача-аллерголога-иммунолога, врача-детского эндокринолога, врача-невролога и др. согласно клинической необходимости.*

- Рекомендовано проведение дифференциальной диагностики пациентам с подозрением на наружный отит с другими заболеваниями наружного слухового прохода, в т.ч., с отореей [30, 31].

Уровень убедительности рекомендаций С (уровень достоверности доказательств 5)

Комментарии: *Диагноз НО следует поставить под сомнение, если у пациента имеется перфорированная барабанная перепонка. Вполне вероятно, что основным очагом заболевания в этом случае является среднее ухо с вторичным воспалением НСП.*

При дифференциальной диагностике с мастоидитом обращает на себя внимание сглаженность заушной складки, изменения в большей степени затрагивают заушную область, область проекции антрума; на рентгенограмме или КТ височных костей определяют снижение воздушности, нарушение структуры и целостности костной основы клеток сосцевидного отростка.

Очень важно провести дифференциальную диагностику наружного отита с его злокачественной формой.

Для ЗНО характерно наличие ряда признаков, к которым относятся:

- *грануляции в слуховом проходе;*
- *микроабсцессы в области наружного уха и основания черепа;*
- *наличие костной деструкции по данным лучевых методов обследования;*
- *отсутствие положительного эффекта от консервативной терапии более одной недели*

Отягощающие факторы течения НО:

- *сахарный диабет;*
- *нейропатии черепно-мозговых нервов;*
- *истощение;*
- *При невозможности проведения лучевых методов обследования.*

Отсутствие положительной динамики консервативного лечения в течение 1-3 недель свидетельствует в пользу злокачественного наружного отита [8,33].

Диагноз подтверждается с помощью лучевой визуализации (компьютерная или магнитно-резонансная томография: Компьютерная томография височной кости, Компьютерная томография височной кости с внутривенным болюсным контрастированием, Магнитно-резонансная томография основания черепа, Магнитно-резонансная томография основания черепа с ангиографией), указывающей на остеомиелит основания черепа, а также лабораторными методами диагностики (повышение маркеров воспаления – нейтрофильный лейкоцитоз, С-реактивный белок). [33].

Дифференциальную диагностику проводят также с гнойным паротитом, для которого характерны припухлость и болезненность книзу и кпереди от наружного слухового прохода (в области проекции околоушной слюнной железы), сочетающиеся с обильным гноетечением из уха в случае прорыва абсцесса слюнной железы через санториниевы щели в НСП.

*При отомикозе (воспалении, вызванном грибковой инфекцией) имеются налеты и наложения на коже наружного слухового прохода. Так, темный налет в виде угольной пыли или наложения, схожие с мокрой газетной бумагой, могут свидетельствовать о возбудителе *Aspergillus niger*; белесоватые хлопья обычно связаны с *Candida albicans*. Избыточная влажность и микротравмы наружного слухового прохода предрасполагают к отомикозу. Отомикоз может возникать как самостоятельное заболевание или как осложнение антибактериальной терапии. Диагноз подтверждается посредством микробиологического исследования.*

3. Лечение, включая медикаментозную и немедикаментозную терапии, диетотерапию, обезболивание, медицинские показания и противопоказания к применению методов лечения

3.1. Консервативное лечение

- Не рекомендуется назначение системной антибактериальной терапии в случае неосложненного наружного отита в связи с неэффективностью [5,16,21,23].
- **Уровень убедительности рекомендаций С** (уровень достоверности доказательств 5)
Комментарии: по данным литературы не выявлено статистически достоверной разницы в результатах лечения между двумя группами пациентов, в одной из которых применялось местное лечение в сочетании с системной антибактериальной терапией, в другой пациенты получали местные препараты и плацебо.
- Рекомендуется проведение системной антибактериальной терапии пациентам с постлучевыми наружными отитами, злокачественным (некротизирующим) отитом [16,34].

Уровень убедительности рекомендаций С (уровень достоверности доказательств 5)

Комментарии: В настоящее время недостаточно доказательных данных по терапии злокачественного наружного отита. До получения результата микробиологического исследования терапию следует начинать препаратами, эффективными в отношении *P. aeruginosa*. Рекомендуется назначение антибактериальных препаратов перорально (#ципрофлоксацин**) или парентерально (Бета-лактамы антибактериальные препараты: пенициллины (с антисинегнойной активностью)– цефтазидим**, цефепим** с или без амикногликозидов) в соответствии с данными чувствительности выделенного патогена (учитывая широкое применение #ципрофлоксацина** в амбулаторной практике многие штаммы *P.aeruginosa* приобрели устойчивость). Курс терапии 4-6 недель. Параллельно назначается местная терапия наружных отитов (препараты для лечения заболеваний уха: противомикробные препараты, глюкокортикостероиды, глюкокортикостероиды в комбинации с противомикробными препаратами, анальгетики и анестетики) (см.табл.1). В случаях, если заболевание носит прогрессирующий характер и/или плохо поддается консервативной терапии проводится хирургическое лечение (см. раздел «Хирургическое лечение»), возможно в сочетании с гипербарической оксигенацией.

В процессе терапии злокачественного наружного отита следует регулярно проводить контроль клинической симптоматики и радиологической картины для оценки ответа на лечение и своевременной диагностики возобновления проявлений (компьютерная

томография височных костей и/или компьютерная томография височной кости с внутривенным болюсным контрастированием и/или магнитно-резонансной томографии височных костей и/или магнитно-резонансной томографии основания черепа). Частота проведения исследования определяется индивидуально [8].

- Рекомендуется местная терапия наружных отитов (препараты для лечения заболеваний уха: противомикробные препараты, глюкокортикостероиды, глюкокортикостероиды в комбинации с противомикробными препаратами, анальгетики и анестетики) [5,16,21,23, 24,35, 36].

Уровень убедительности рекомендаций А (уровень достоверности доказательств 1)

Комментарии: см. табл.1

Преимуществами местной терапии наружных отитов являются непосредственное воздействие и создание оптимальной концентрации препарата в очаге воспаления, практическое отсутствие системного действия за счет низкой абсорбции лекарственного средства, меньший риск селекции резистентных штаммов микрофлоры [16,37].

Учитывая спектр основных возбудителей острого диффузного наружного отита, применяемые лекарственные средства должны быть эффективны в отношении синегнойной палочки и золотистого стафилококка. Эффективность проводимой терапии оценивается в сроки 48 - 72 часов. Длительность лечения составляет, в среднем, 7-10 дней (до 14 дней).

Используются как монопрепараты, так и комбинированные - сочетания различных противомикробных препаратов, глюкокортикостероидов, глюкокортикостероидов в комбинации с противомикробными препаратами, анальгетиков и анестетиков. Приведенные ниже препараты рекомендованы в качестве начальной местной терапии неосложненного наружного отита из-за безопасности и эффективности их применения. Практически не возникает осложнений по сравнению с применением системных препаратов. [18,16,21].

В случае если наружный отит является проявлением контактного дерматита/атопического дерматита/себорейного дерматита/псориаза/системной красной волчанки – требуется проведение терапии согласно соответствующим клиническим рекомендациям.

При этом следует помнить, что у пациентов с себорейным дерматитом наружный отит может быть следствием инфекции грибами рода *Malassezia*, что требует включения топической терапии с противогрибковым и/или противовоспалительным эффектом [11,21].

Следует также учесть, что возможны аллергические реакции на местное лечение наружного отита, в т.ч., прочими антибактериальными препаратами для местного применения (содержащими неомидин) [16].

Таблица 1. Препараты для местного лечения заболеваний уха, применяемые в педиатрической практике при терапии наружного отита (по 39 с изменениями) [39,40]

Препарат	Антибактериальный компонент	Противогрибковый компонент	Противовоспалительный компонент	Анестезирующий компонент	Возрастные ограничения
Офлоксацин** (капли)	Офлоксацин	-	-	-	С 12 лет – наружный отит; С 1 года – наружный отит при наличии тимпаностомической трубки
Ципрофлоксацин** (капли)	Ципрофлоксацин	-	-	-	С 15 лет
Норфлоксацин (капли)	Норфлоксацин	-	-	-	С 1 года
Комбинил (Ципрофлоксацин + Дексаметазон) (капли)	Ципрофлоксацин	-	Дексаметазон	-	С 1 года
Бетаметазон + гентамицин	Гентамицин	-	Бетаметазон	-	С 8 лет
Фрамицетин+ Грамицидин+ Дексаметазон	Грамицидин + фрамицетин	-	Дексаметазон	-	с 1 года
Дексаметазон+ Неомицин+ Полимиксин В (капли)	Полимиксин В + неомицин	-	Дексаметазон	-	Нет
Лидокаин + неомицин + Полимиксин В (капли)	Полимиксин В + неомицин	-	-	Лидокаин	Нет (детям до 1 года – в случае крайней необходимости и под контролем врача)
Холина салицилат (капли)	-	-	Холина салицилат	Холина салицилат	С 1 года
Рифампицин (капли)	Рифамицин	-	-	-	Нет
Кандибиотик (Хлорамфеникол+ Беклометазона дипропионат + Клотримазол+ Лидокаин) (капли)	Хлорамфеникол	Клотримазол	Беклометазона дипропионат	Лидокаин	С 6 лет
#Миконазол ^{1,3} (крем 2%)		Миконазол			нет

Клотримазол ^{2,3} (крем 1%)		Клотримазо л			нет
---	--	-----------------	--	--	-----

¹При перфорированной барабанной перепонке следует назначить противогрибковый препарат для системного использования, например, флуконазол (кандидозный НО)***, итраконазол (НО, вызванный *Aspergillus spp.*) или другой в зависимости от локальных данных о резистентности [8].

²клотримазол не активен в отношении *Aspergillus spp.*

³ курс терапии не менее 10 дней

- Рекомендуется устранение предрасполагающих факторов пациентам с наружным отитом с целью ускорения ликвидации воспалительных проявлений [8,16,21].

Уровень убедительности рекомендаций С (уровень достоверности доказательств 5)

Комментарий: см. раздел «Этиология и патогенез»

- Рекомендуется проведение адекватного обезболивания при необходимости (наличие выраженного болевого синдрома) пациентам с наружным отитом с целью купирования болевого синдрома [8,16,21].

Уровень убедительности рекомендаций С (уровень достоверности доказательств 5)

Комментарий: *применяется системная терапия, например, ибупрофеном** или парацетамолом** в возрастных дозировках и/или местная терапия.*

В связи с тем, что местное обезболивание может замаскировать прогрессирование наружного отита, при назначении такого лечения необходимо наблюдать пациента в течение 48 часов [8].

- Рекомендовано проведение регулярного туалета наружного слухового прохода (Уход за наружным слуховым проходом) пациентам с наружным отитом с целью очистки наружного слухового прохода [8,16,21].

Уровень убедительности рекомендаций С (уровень достоверности доказательств 5)

Комментарий: Туалет наружного слухового прохода при наружном грибковом отите:

Для проведения эффективной местной противогрибковой терапии обязательным условием является выполнения тщательного туалета наружного слухового прохода от патологического отделяемого. Туалет инфицированного уха проводится с использованием аттикового зонда и ватника обработанного противогрибковым препаратом для местного применения.

При лечении кандидозного наружного отита у детей используются 1% раствор клотримазола или 1% раствор нафтифина.

1% раствор клотримазола применяется для проведения туалета уха и выполнения аппликаций на турундах кратностью 2 раза в сутки с экспозицией до 10 минут. Продолжительность курса лечения составляет в среднем, 4 недели.

При наружном отите, вызванном плесневыми и диморфными грибами для проведения местной противогрибковой терапии применяется 1% раствор нафтифина. Как и при кандидозном воспалении, препарат используют как для проведения туалета наружного слухового прохода, так и в виде аппликаций на турундах кратностью 2 раза в сутки с экспозицией до 15 минут. Курс терапии в среднем, 4 недели.

3.2. Хирургическое лечение

- Рекомендуется дренирование абсцессов наружного слухового прохода и/или удаление грануляций наружного слухового прохода и/или удаление костных и хрящевых секвестров наружного слухового прохода и/или удаление холестеатомы наружного слухового прохода с целью устранения причины или осложнения наружного отита. Объем вмешательства определяется в пределах зоны патологического процесса [41, 39].

Уровень убедительности рекомендаций С (уровень достоверности доказательств 5)

3.3. Иное лечение

- Рекомендовано рассмотреть физиотерапевтические методы, такие как воздействие низкочастотного магнитного поля (Воздействие переменным магнитным полем (ПеМП), Воздействие магнитными полями), низкоэнергетического лазерного излучения (Эндоаурикулярное воздействие низкоинтенсивным лазерным излучением при заболеваниях органов слуха), ультрафиолетового лазерного излучения (Светолечение коротким ультрафиолетовым излучением наружного уха) при наружном отите [38,42,43].

Уровень убедительности рекомендаций С (уровень достоверности доказательств 5)

Комментарии: *в настоящее время отсутствуют убедительные доказательства в отношении физиотерапевтических методов лечения наружного отита. Применяются только в качестве дополнительной терапии.*

4. Медицинская реабилитация и санаторно-курортное лечение, медицинские показания и противопоказания к применению методов медицинской реабилитации, в том числе основанных на использовании природных лечебных факторов

Не требуется.

-

5. Профилактика и диспансерное наблюдение, медицинские показания и противопоказания к применению методов профилактики

5.1.Профилактика

- Рекомендуется детям не допускать травмирования, переувлажнения НСП с целью профилактики наружного отита [5, 8, 16,21].

Уровень убедительности рекомендаций С (уровень достоверности доказательств 5)

Комментарии: *В последнее время все чаще дети и подростки используют наушники практически каждый день, могут обмениваться наушниками с другими детьми. Дети со снижением слуха используют слуховые аппараты с ушными вкладышами.*

Следует периодически обрабатывать наушники, ушные вкладыши и беруши растворами антисептиков. Использовать только свои личные наушники, вкладыши и беруши.

Следует ограничить время использования наушников, так как из-за длительного их ношения может травмироваться НСП.

Не следует использовать ватные палочки, потому что они могут травмировать НСП.

Следует избегать использования жестких берушей для ушей, они также могут травмировать НСП.

Следует высушивать наружный слуховой проход после попадания воды, в т.ч., с применением фена.

- Рекомендуется детям старше 2 лет своевременное удаление серных пробок с целью устранения возможной причины острого наружного отита [16].

Уровень убедительности рекомендаций С (уровень достоверности доказательств 5)

5.2. Диспансерное наблюдение

Не требуется.

6. Организация оказания медицинской помощи

Лечение в большинстве случаев осуществляется амбулаторно. Улучшение состояния после начала антибактериальной терапии при наружном отите бактериальной этиологии наблюдается уже через 12-24 ч.

Госпитализации требуют дети в тяжелом состоянии.

Неэффективность лечения, подозрение на прогрессирование воспалительного процесса, развитие осложнений являются показанием для консультации врача-оториноларинголога, на ЗНО – врача-оториноларинголога (при необходимости - врача-детского онколога и др. специалистов) и госпитализации.

Выписка из стационара осуществляется при устойчивом купировании проявлений болезни и отсутствии угрозы жизни и здоровью пациента.

6.1 Осложнения

Отсутствие лечения или неадекватное лечение наружного отита чревато высокой вероятностью развития серьезных осложнений:

- Трансформация острого наружного отита в хроническую форму. Инфекционный и воспалительный процесс переходят в «спящее» состояние, чтобы активироваться затем каждый раз в присутствии неблагоприятных факторов.
- Разрушение хрящевых и костных тканей наружного слухового прохода. Распространение процесса на прилегающие ткани и органы.

7. Дополнительная информация (в том числе факторы, влияющие на исход заболевания или состояния)

-

7.1 Исходы и прогноз

Прогноз НО в большинстве случаев благоприятный.

Критерии оценки качества медицинской помощи

Таблица 1 - Критерии качества медицинской помощи детям при наружном отите.

№ п/п	Критерии качества	Уровень достоверности доказательств	Уровень убедительности рекомендаций
1.	Выполнено бактериологическое и микологическое исследование отделяемого из наружного слухового прохода с определением чувствительности возбудителя к антибиотикам и другим лекарственным препаратам (детям с тяжелым течением наружного отита до начала терапии, пациентам с рецидивирующим и хроническим	5	C

	наружным отитом, пациентам с иммунодефицитом, при инфекциях у пациентов после операции на ухе и у пациентов, которые не отвечают на начальную терапию		
2.	Выполнен туалет наружного слухового прохода (при наружном отите, при отсутствии противопоказаний)	5	С
3.	Выполнена рентгенография височной кости и/или компьютерная томография височной кости и/или магнитно-резонансная томография височной кости (при подозрении злокачественный наружный отит, по показаниям)	5	С
4.	Проведена антибактериальная и/или противогрибковая терапия местными и/или системными препаратами (в зависимости от медицинских показаний и при отсутствии медицинских противопоказаний)	5	С

Список литературы

1. Wright DN, Alexander JM. Effect of water on the bacterial flora of swimmer's ears. *Arch Otolaryngol* 1974;99(1):15-8.
2. Rowshan HH, Keith K, Baur D, Skidmore P. *Pseudomonas aeruginosa* infection of the auricular cartilage caused by "high ear piercing": A case report and review of the literature. *J Oral Maxillofac Surg* 2008;66(3):543-6.
3. Keene WE, Markum AC, Samadpour M. Outbreak of *Pseudomonas aeruginosa* infections caused by commercial piercing of upper ear cartilage. *JAMA* 2004 25;291(8):981-5.
4. Rosenfeld RM, Brown L; American Academy of Otolaryngology—Head and Neck Surgery Foundation, et al. Clinical practice guideline: Acute otitis externa. *Otolaryngol Head Neck Surg* 2006;134(4 Suppl): S4-23.
5. Osguthorpe JD, Nielsen DR. Otitis externa: Review and clinical update. *Am Fam Physician* 2006;74(9):1510-6.
6. Kaushik V, Malik T, Saeed SR. Interventions for acute otitis externa. *Cochrane Database Syst Rev* 2010;1: CD004740.
7. Moreland MW, Nield LS, Powers RL. Previously Unreported External Ear Pathology Associated With Ear Phone Use in Children. *Clin Pediatr (Phila)*. 2017 Jul;56(8):781-783
8. Wiegand S, Berner R, Schneider A, Lundershausen E, Dietz A. Otitis Externa. *Dtsch Arztebl Int*. 2019 Mar 29;116(13):224-234
9. Болезни уха, горла, носа в детском возрасте: национальное руководство/ под ред. М.Р. Богомильского. – 2-е изд. перераб. и доп. – Москва: ГЭОТАР-Медиа, 2021. – 1040 с.: ил. – (Серия «Национальные руководства»).
10. Jones RN, Milazzo J, Seidlin M. Ofloxacin otic solution for treatment of otitis externa in children and adults. *Arch Otolaryngol Head Neck Surg* 1997; 123:1193.
11. Roland PS, Stroman DW. Microbiology of acute otitis externa. *Laryngoscope* 2002;112(7):1166-77.
12. Santos F, Selesnick SH, Gurnstein E. Diseases of the External Ear. In: *Current Diagnosis and Treatment in Otolaryngology: Head and Neck Surgery*, Lalwani AK (Ed), Lange Medical Books/McGraw-Hill, New York 2004

13. Martin TJ, Kerschner JE, Flanary VA. Fungal causes of otitis externa and tympanostomy tube otorrhea. *Int J Pediatr Otorhinolaryngol*. 2005 Nov;69(11):1503-8
14. Schwartz RH. Once-daily ofloxacin otic solution versus neomycin sulfate/polymyxin B sulfate/hydrocortisone otic suspension four times a day: a multicenter, randomized, evaluator-blinded trial to compare the efficacy, safety, and pain relief in pediatric patients with otitis externa. *Curr Med Res Opin* 2006; 22:1725.
15. Osguthorpe J.D., Nielsen D.R. Otitis externa: Review and clinical update.// *Am Fam Physician*. - Nov 1 2006; 74(9): 1510 - 6.
16. Чистякова В.Р, Наумова И.В. Отомикозы в детском возрасте. М.: ООО «Медицинское информационное агенство», 2001. – 176 с.
17. Gharaghani M, Seifi Z, Mahmoudabadi A.Z. Otomycosis in Iran: A Review. *Mycopathologia* (2015) 179:415–424. DOI 10.1007/s11046-015-9864-7.
18. Enweani I.B., Igumbor H. Prevalence of otomycosis in malnourished children in Edo State, Nigeria. *Mycopathologia* 1998. 140:85-87.
19. Kiakojouri K, Nazari M, Rajabnia R, Khafri S, Mahdavi Omran S. The Evaluation of the Causes of Otitis Externa in Children referring to the ENT Clinic of Ayatollah Rohani Hospital of Babol, 2013-14. *J Babol Univ Med Sci*. 2015;17(5):25-30.
20. Rosenfeld R.M., Schwartz S.R., Cannon C.R., Roland P.S., Simon G.R., Kumar K.A., Huang W.W., Haskell H.W., Robertson P.J. Clinical practice guideline: acute otitis externa. // *Otolaryngol Head Neck Surg*. 2014 Feb;150(1 Suppl):S1-S24.
21. <https://emedicine.medscape.com/article/994550-workup#showall>
22. Llor C, McNulty CA, Butler CC. Ordering and interpreting ear swabs in otitis externa. *BMJ* 2014; 349:g5259.
23. Simon F, Hempel J-. Otitis externa zügig und konsequent behandeln [Otitis externa]. *MMW Fortschr Med*. 2019 Jun;161(12):35-39
24. Детская оториноларингология под редакцией М.Р. Богомильского, В.Р. Чистяковой;ГЭОТАР-Медиа 2014; 624с.
25. Bhat V, Aziz A, Bhandary SK et al. Malignant Otitis Externa – A Retrospective Study of 15 Patients Treated in a Tertiary Healthcare Center. *J Int Adv Otol* 2015; 11 (1): 72–6
26. М. В. Субботина, С. В. Дудкин; ГБОУ ВПО ИГМУ Минздрава России, Кафедра оториноларингологии. – Иркутск: ИГМУ, 2013. – 74 с
27. Богомильский, М. Р. Болезни уха, горла, носа в детском возрасте : национальное руководство : краткое издание / под ред. М. Р. Богомильского, В. Р. Чистяковой. -

- Москва : ГЭОТАР-Медиа, 2019. - 544 с. : ил. - 544 с. - ISBN 978-5-9704-4917-2. - Текст : электронный // URL : <https://www.rosmedlib.ru/book/ISBN9785970449172.html> (дата обращения: 08.06.2021). - Режим доступа : по подписке
28. Price J. Otitis externa in children. *J R Coll Gen Pract.* 1976 Aug;26(169):610-15. PMID: 966211; PMCID: PMC2158332
 29. Заболевания наружного и среднего уха: учебное пособие для студентов / М. В. Субботина, С. В. Дудкин; ГБОУ ВПО ИГМУ Минздрава России, Кафедра оториноларингологии. – Иркутск: ИГМУ, 2013. – 74 с
 30. Свистушкин В.М., Синьков Э.В. Наружный отит: от дифференциальной диагностики к этиотропной терапии // *МС.* 2016. №18. URL: <https://cyberleninka.ru/article/n/naruzhnyy-otit-ot-differentsialnoy-diagnostiki-k-etiotropnoy-terapii> (дата обращения: 09.06.2021)
 31. Fischer M, Dietz A. Die akute Otitis externa und ihre Differentialdiagnosen. *Laryngorhinootol.* 2015;94:113–125
 32. Dohar JE, Kenna MA, Wadowsky RM. In vitro susceptibility of aural isolates of *Pseudomonas aeruginosa* to commonly used otological antibiotics. *Am J Otol* 1996; 17:207.
 33. Cohen D., Friedman P. The diagnostic criteria of malignant external otitis. *Laryngol. Otol.* 1987 Mar;101(3):216-21.
 34. Yelland M.J. The efficacy of oral cotrimoxazole in the treatment of otitis externa in general practice. // *Med J Aust.* – 1993. - May 17; 158 (10): p. 697 - 9.
 35. Ansley J, Mair EA, Namini H, Lu CH, LeBel C. OTO-201 for the Treatment of Acute Otitis Externa: Results from a Phase 3 Randomized Clinical Study. *Ann Otol Rhinol Laryngol.* 2019 Jun;128(6):524-533
 36. Rosenfeld RM, Singer M, Wasserman JM, Stinnett SS. Systematic review of topical antimicrobial therapy for acute otitis externa. *Otolaryngol Head Neck Surg.* 2006 Apr;134(4 Suppl):S24-48
 37. Крюков А.И. Туровский А.Б. Клиника, диагностика и лечение острого воспаления среднего и наружного уха. // *Лечащий врач.* – 2002. - №10 - с. 20 – 24.)
 38. Косяков С.Я. Воспалительные заболевания наружного слухового прохода и методы их лечения. // *Вестник оториноларингологии.* - 2011. - № 1. - с. 81–85
 39. Тарасова Г.Д. Наружный отит: обоснование лечения и профилактики . Регулярный выпуск «РМЖ» №5 от 31.03.2017. Стр. 346-349
 40. Vennwald I, Klemm E. Otomycosis: Diagnosis and treatment. *Clin Dermatol.* 2010 Mar 4;28(2):202-11

41. Sander R. Otitis externa: a practical guide to treatment and prevention. Am Fam Physician 2001; 63 (5): 941–2
42. Поливода А.М., Воспалительные заболевания наружного уха. Вестник оториноларингологии. 2006. - № 3. - с. 63 – 66.
43. Пухлик С.М. Ультрафиолетовая лазерная терапия наружного отита: Мат-лы III съезда оториноларингологов Республики Беларусь. 1992. С. 51–52.

Приложение А1. Состав рабочей группы по разработке и пересмотру клинических рекомендаций.

Баранов А.А. акад. РАН, профессор, д.м.н., почетный Президент Союза педиатров России, советник руководителя НИИ педиатрии и охраны здоровья детей ЦКБ РАН, главный внештатный специалист педиатр Минздрава России

Козлов Р.С., член-корреспондент РАН, профессор, д.м.н, ректор ФГБОУ ВО СГМУ Минздрава России, Главный внештатный специалист Минздрава России по клинической микробиологии и антимикробной резистентности, Президент МАКМАХ

Намазова-Баранова Л.С., акад. РАН, профессор, д.м.н., Президент Союза педиатров России; паст-президент ЕРА/UNEPISA; руководитель НИИ педиатрии и охраны здоровья детей ЦКБ РАН, заведующая кафедрой факультетской педиатрии педиатрического факультета ФГБОУ ВО «РНИМУ им. Н.И. Пирогова» Минздрава России, главный внештатный детский специалист по профилактической медицине Минздрава России

Андреева И.В., ст.н.с., доцент, НИИ антимикробной химиотерапии ФГБОУ ВО СГМУ Минздрава России, член МАКМАХ

Стецюк О.У., ст.н.с., НИИ антимикробной химиотерапии ФГБОУ ВО СГМУ Минздрава России, член МАКМАХ

Вишнева Е.А., д.м.н., заместитель руководителя по науке НИИ педиатрии и охраны здоровья детей ЦКБ РАН, доцент кафедры факультетской педиатрии педиатрического факультета ФГБОУ ВО «РНИМУ им. Н.И. Пирогова» Минздрава России

Ганковский В.А. – к.м.н., врач-оториноларинголог дневного стационара оториноларингологии и сурдологии, научный сотрудник НИИ педиатрии и охраны здоровья детей ЦКБ РАН, в.н.с., член Союза педиатров России

Губанова С.Г. – к.м.н., врач-оториноларинголог дневного стационара оториноларингологии и сурдологии, старший научный сотрудник НИИ педиатрии и охраны здоровья детей ЦКБ РАН, в.н.с., член Союза педиатров России

Зеленкова И.В. - Заведующий дневным стационаром оториноларингологии и сурдологии, старший научный сотрудник НИИ педиатрии и охраны здоровья детей ЦКБ РАН, член Союза педиатров России

Ивойлов А.Ю., доктор медицинских наук, профессор, Заведующий оториноларингологическим отделением ГБУЗ «Детская городская клиническая больница № 9

им. Г.Н. Сперанского» Департамента здравоохранения Москвы, заведующий научно-исследовательского отдела оториноларингологических заболеваний детского возраста ГБУЗ «Научно-исследовательский клинический институт оториноларингологии им. Л.И. Свержевского» Департамента здравоохранения Москвы, профессор кафедры оториноларингологии п/ф ФГБОУ ВО "РНИМУ им. Н.И. Пирогова" МЗ РФ.

Мачулин А.И., кандидат медицинских наук, ведущий научный сотрудник научно-исследовательского отдела оториноларингологических заболеваний детского возраста ГБУЗ «Научно-исследовательский клинический институт оториноларингологии им. Л.И. Свержевского» Департамента здравоохранения Москвы. Врач оториноларинголог в оториноларингологическом отделении ГБУЗ «Детская городская клиническая больница № 9 им. Г.Н. Сперанского» Департамента здравоохранения Москвы.

**Авторы подтверждают отсутствие финансовой поддержки/конфликта интересов,
который необходимо обнародовать.**

Приложение А2. Методология разработки клинических рекомендаций

Целевая аудитория данных клинических рекомендаций:

- Врачи-оториноларингологи
- Врачи-педиатры
- Врачи общей врачебной практики (семейные врачи)
- Врачи-сурдологи-оториноларингологи
- Врачи-дерматовенерологи
- Врачи-аллергологи-иммунологи
- Врачи- детские онкологи
- Врачи-детские онкологи-гематологи
- Студенты медицинских ВУЗов
- Обучающиеся в ординатуре, аспирантуре

Методы, использованные для сбора/селекции доказательств:

поиск в электронных базах данных.

Описание методов, использованных для сбора/селекции доказательств:

доказательной базой для рекомендаций являются публикации, вошедшие в Кокрановскую библиотеку, базы данных EMBASE и MEDLINE. Глубина поиска составляла 10 лет.

Методы, использованные для оценки качества и силы доказательств:

- Консенсус экспертов;
- Оценка значимости в соответствии с рейтинговой схемой.

Таблица 1. Шкала оценки уровней достоверности доказательств (УДД) для методов диагностики (диагностических вмешательств)

УДД	Расшифровка
1	Систематические обзоры исследований с контролем референсным методом или систематический обзор рандомизированных клинических исследований с

	применением мета-анализа
2	Отдельные исследования с контролем референсным методом или отдельные рандомизированные клинические исследования и систематические обзоры исследований любого дизайна, за исключением рандомизированных клинических исследований, с применением мета-анализа
3	Исследования без последовательного контроля референсным методом или исследования с референсным методом, не являющимся независимым от исследуемого метода или нерандомизированные сравнительные исследования, в том числе когортные исследования
4	Несравнительные исследования, описание клинического случая
5	Имеется лишь обоснование механизма действия или мнение экспертов

Таблица 2. Шкала оценки уровней достоверности доказательств (УДД) для методов профилактики, лечения и реабилитации (профилактических, лечебных, реабилитационных вмешательств)

УДД	Расшифровка
1	Систематический обзор РКИ с применением мета-анализа
2	Отдельные РКИ и систематические обзоры исследований любого дизайна, за исключением РКИ, с применением мета-анализа
3	Нерандомизированные сравнительные исследования, в т.ч. когортные исследования
4	Несравнительные исследования, описание клинического случая или серии случаев, исследования «случай-контроль»
5	Имеется лишь обоснование механизма действия вмешательства (доклинические исследования) или мнение экспертов

Таблица 3. Шкала оценки уровней убедительности рекомендаций (УУР) для методов профилактики, диагностики, лечения и реабилитации (профилактических, диагностических, лечебных, реабилитационных вмешательств)

УУР	Расшифровка
А	Сильная рекомендация (все рассматриваемые критерии эффективности (исходы) являются важными, все исследования имеют высокое или удовлетворительное методологическое качество, их выводы по интересующим исходам являются согласованными)
В	Условная рекомендация (не все рассматриваемые критерии эффективности (исходы) являются важными, не все исследования имеют высокое или удовлетворительное методологическое качество и/или их выводы по интересующим исходам не являются согласованными)
С	Слабая рекомендация (отсутствие доказательств надлежащего качества (все рассматриваемые критерии эффективности (исходы) являются неважными, все исследования имеют низкое методологическое качество и их выводы по интересующим исходам не являются согласованными)

Экономический анализ:

Анализ стоимости не проводился и публикации по фармакоэкономике не анализировались.

Метод валидации рекомендаций:

- Внешняя экспертная оценка;
- Внутренняя экспертная оценка.

Описание метода валидации рекомендаций:

Настоящие рекомендации в предварительной версии были рецензированы независимыми экспертами, которых попросили прокомментировать прежде всего то, насколько интерпретация доказательств, лежащих в основе рекомендаций, доступна для понимания.

Получены комментарии со стороны врачей первичного звена и участковых терапевтов в отношении доходчивости изложения рекомендаций и их оценки важности рекомендаций как рабочего инструмента повседневной практики.

Предварительная версия была также направлена рецензенту, не имеющему медицинского образования, для получения комментариев с точки зрения перспектив пациентов.

Комментарии, полученные от экспертов, тщательно систематизировались и обсуждались председателем и членами рабочей группы. Каждый пункт обсуждался, и вносимые в результате этого изменения в рекомендации регистрировались. Если же изменения не вносились, то регистрировались причины отказа от внесения изменений.

Консультация и экспертная оценка:

Проект рекомендаций был рецензирован независимыми экспертами, которых попросили прокомментировать, прежде всего, доходчивость и точность интерпретации доказательной базы, лежащей в основе рекомендаций.

Рабочая группа:

Для окончательной редакции и контроля качества рекомендации были повторно проанализированы членами рабочей группы, которые пришли к заключению, что все замечания и комментарии экспертов приняты во внимание, риск систематических ошибок при разработке рекомендаций сведен к минимуму.

Порядок обновления клинических рекомендаций.

Механизм обновления клинических рекомендаций предусматривает их систематическую актуализацию – не реже чем один раз в три года, а также при появлении новых данных с позиции доказательной медицины по вопросам диагностики, лечения, профилактики и реабилитации конкретных заболеваний, наличии обоснованных дополнений/замечаний к ранее утверждённым КР, но не чаще 1 раза в 6 месяцев.

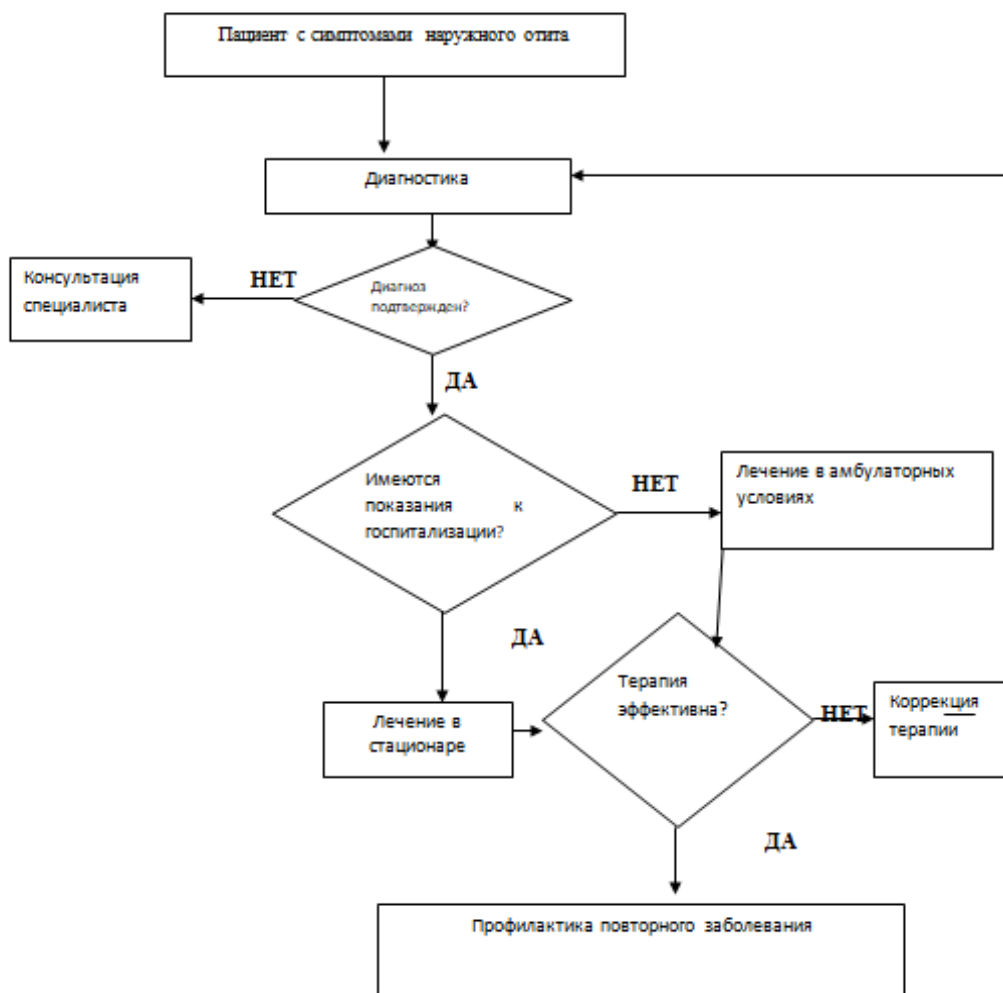
Приложение А3 Справочные материалы, включая соответствие показаний к применению и противопоказаний, способов применения и доз лекарственных препаратов, инструкции по применению лекарственного

Порядки оказания медицинской помощи:

1. Приказ Министерства здравоохранения и социального развития РФ от 16 апреля 2012 г. N 366н "Об утверждении Порядка оказания педиатрической помощи";
2. Приказ Министерства здравоохранения РФ от 12 ноября 2012 г. N 905н "Об утверждении Порядка оказания медицинской помощи населению по профилю «оториноларингология»
3. Государственный реестр лекарственных средств: <https://grls.rosminzdrav.ru>
4. Федеральный закон от 21 ноября 2011 г. № 323-ФЗ «Об основах охраны здоровья граждан в Российской Федерации» (Собрание законодательства Российской Федерации, 2011 г., № 48, ст. 6724);
5. Международная классификация болезней, травм и состояний, влияющих на здоровье (МКБ – 10);
6. Приказ МЗ РФ от 20 декабря 2012г. № 1183н «Об утверждении номенклатуры должностей медицинских работников и фармацевтических работников».
7. Приказ МЗ РФ от 23 июля 2010 г. № 541н. Единый квалификационный справочник должностей руководителей, специалистов и служащих, раздел Квалификационные характеристики должностей работников в сфере здравоохранения.
8. Федеральный закон от 25.12.2018 № 489 489-ФЗ «О внесении изменений в статью 40 Федерального закона "Об обязательном медицинском страховании в Российской Федерации" и Федеральный закон "Об основах охраны здоровья граждан в Российской Федерации" по вопросам клинических рекомендаций».
9. Приказ Минздрава России № 103н от 28.02.2019 г. «Об утверждении порядка и сроков разработки клинических рекомендаций, их пересмотра, типовой формы клинических рекомендаций и требований к их структуре, составу и научной обоснованности включаемой в клинические рекомендации информации».
10. Приказ Минздрава России от 13.10.2017 N 804н "Об утверждении номенклатуры медицинских услуг".

11. Приказ Министерства труда и социальной защиты РФ от 27 августа 2019 г. 585н «О классификациях и критериях, используемых при осуществлении медико-социальной экспертизы граждан федеральными государственными учреждениями медико-социальной экспертизы»;
12. Приказ Министерства здравоохранения РФ от 14 января 2019 г. № 4н «Об утверждении порядка назначения лекарственных препаратов, форм рецептурных бланков на лекарственные препараты, порядка оформления указанных бланков, их учета и хранения»

Приложение Б. Алгоритм действия врача



Приложение В. Информация для пациентов

Наружный отит (НО) – это воспаление ушной раковины, наружного слухового прохода и наружного слоя барабанной перепонки.

По внешним признакам точно определить, вызвано ли заболевание вирусом или бактериями, затруднительно, так как картина заболевания может быть сходной. Для подтверждения этиологии диагноза необходимо провести специальное микробиологическое обследование.

Если вашему ребенку назначен антибиотик, очень важно соблюдать длительность курса лечения.

Профилактика наружного отита заключается в ограничении использования ватных палочек (тем самым исключается травмирование ими наружного слухового прохода и чрезмерное удаление защитной серы из слухового прохода); периодической обработки антисептическими растворами берушей, вкладышей слуховых аппаратов, наушников.

Лечение чаще амбулаторное, при злокачественном наружном отите необходимо стационарное лечение. При наружном отите, вызванном бактериями и выраженных общих симптомах заболевания (повышение температуры, резкая боль в ухе) назначают антибиотики в зависимости от возбудителя и его чувствительности. Необходимость назначения, выбор препарата и длительность курса определяет врач.

Приложение Г1 - ГN. Шкалы оценки, вопросники и другие оценочные инструменты состояния пациента, приведенные в клинических рекомендациях

Отсутствуют.